XV. KONGRES in 157. (volilna) SKUPŠČINA
SLOVENSKEGA ZDRAVNIŠKEGA DRUŠTVA

Slovensko
Zdravniško
Društvo
1861

Doc.dr. Maja Šoštarič, dr. med.
specialist anesteziologije in reanimatologije
specialist intenzivne medicine
MF UL
KOAIT UKC LJ

Starostnik in zdravstveni sistem v letu 2020

Prim. Želimir Ostojić, dr. med.



Prikaz primera

- 87 letni gospod, AH, HLP, St. p. TEP kolena, ki se je že več let spremljal zaradi AS
- Aprila 2020 se pojavijo simptomi: slabša zmogljivost, zadiahanost ob naporu
- UZ srca: Degenerativna huda aortna stezoza (AVA 0,9cm^2, sr. gradient 37mmHG, EF51%)
- Sprejet na TAVI konziliju za vstavitev zaklopke

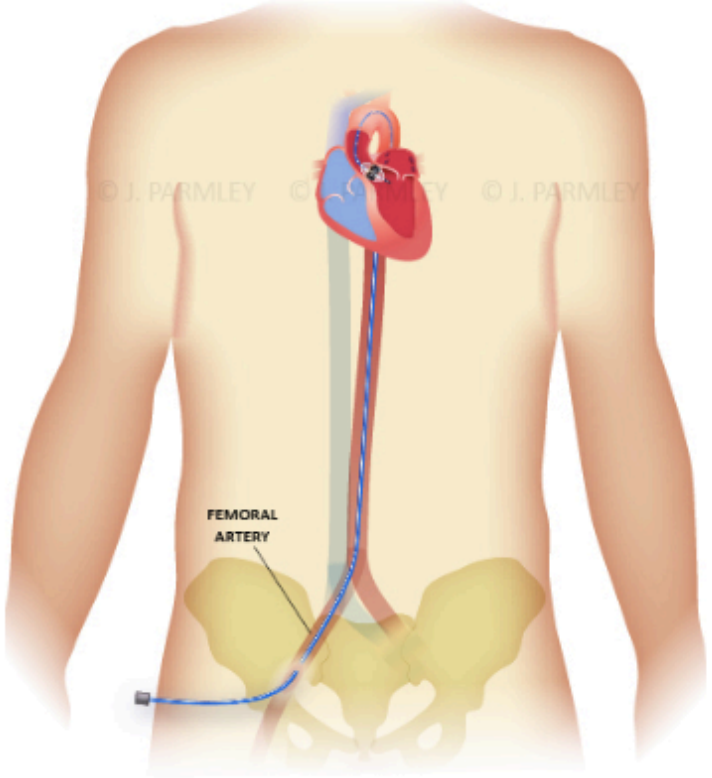

Transfemoral Approach

Prikaz primera

- 4.5. sprejet v SB NM zaradi NSTEMI
- Koronarografija in stent v LAD v SB NM
- Zaradi razvijajočega pljučnega edema ob AF intubiran
- 5.5. premeščen v UKC LJ za TAVI poseg
- TAVI poseg poteka brez zapletov, dober UZ izvid srca

Prikaz primera

- 5.5. se pojavijo epi napadi, uvedena antiepileptična terapija
- CT glave:
  4 cm veliko ishemično področje svežega infarkta v področju ACM levo, manjše ishemične spremembe levo cereberalno
- Hemodinamsko se stabilizira ob vazoaktivni in inotropni podpori
- AF, večkrat elektrokonventiran
- Po ukinitvi sedacije se ne zbuja
- Nevrolog, EEG

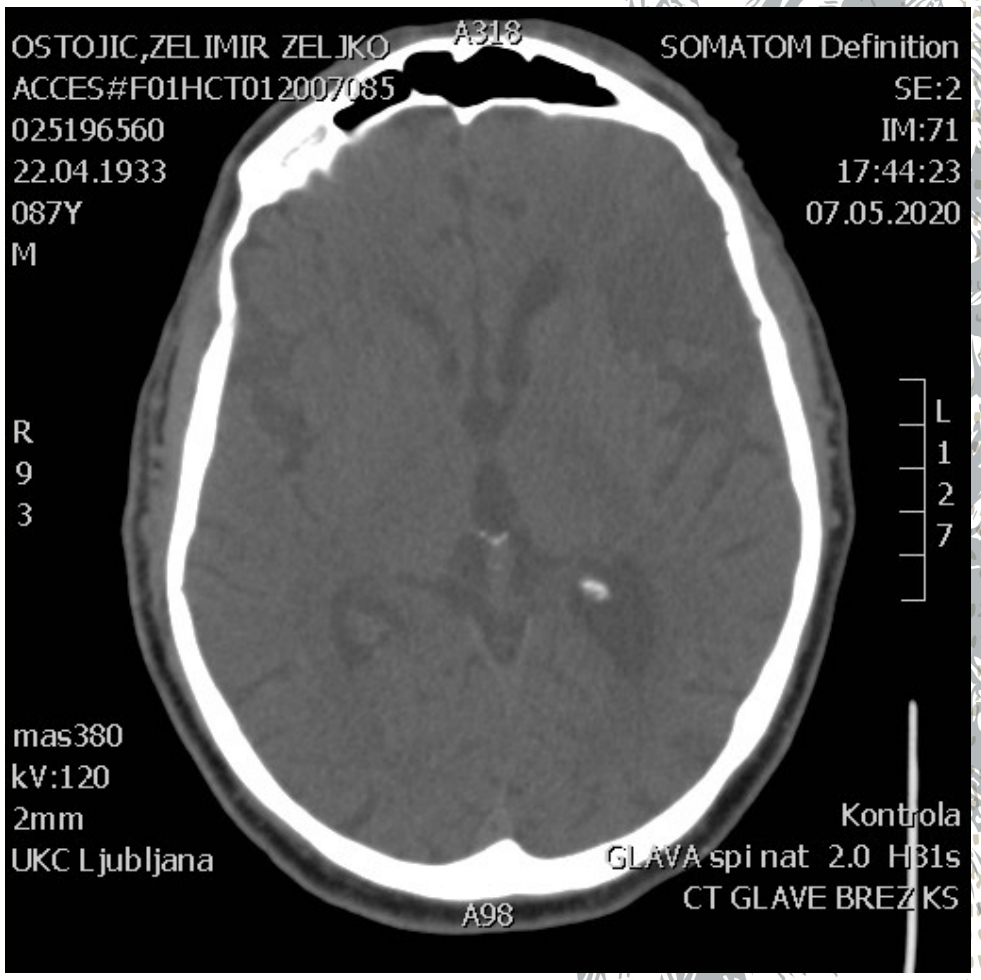

Prikaz primera

- 12.5. intubiran premeščen v SB NM
- UZ srca ob premestitivi: dobra funkcija umetne AZ, EF 40%, brez vazoaktivne in inotropne podpore
- Ob premestivi se odziva le na bolečinske dražljaje
- Kasneje se vzpostavi smiselen kontakt in 17.5. ekstubiran
- Zaradi bradikardije vstavitev PM
- Nevrološki pregled, EEG
- Ves čas hospitalizacije RFTH, LFTH
- Julija premeščen v Dolenjske toplice na rehabilitacijo



Association between older age and outcome after cardiac surgery: a population-based cohort study

Wei Wang[1], Sean M Bagshaw[1,2,5*], Colleen M Norris[1,3,4], Rami Zibdawi[3], Mohamad Zibdawi[1,2] and Roderick MacArthur[1], for the APPROACH Investigators

REVIEW ARTICLE

Cardiac Surgery in the Elderly Patient

Ivar Friedrich, Andreas Simm, Joachim Kötting, Frank Thölen,

RESEARCH ARTICLE Open Access

Cardiac surgery in 260 octogenarians: a case series

Anna Mara Scandroglio[1], Gabriele Finco[2], Marina Pieri[1], Roberto Ascari[1], Maria Grazia Calabrò[1], Daiana Taddeo[1], Francesca Isella[1], Annalisa Franco[1], Mario Musu[2], Giovanni Landoni[1,4*], Ottavio Alfieri[3,4] and Alberto Zangrillo[1,4]

Zaključki

- Tako kirurški kot manjinvazivni posegi na srcu so vedno bolj pogosti tudi pri starostnikih
- Tveganje za pooperativne zaplete je pri starostnikih bolj pogosto
- Starostniki se po operaciji zdravijo dalj časa v EIT in v bolnišnici ter imajo slabši pooperativni izhod
- Optimizacija bolnikovega zdravstvenega stanja pred operacijo je ključna
- Hemodinamska optimizacija v perioperativnem obdobju zmanjša pooperativne zaplete in okvaro organov
- Spremljajoče bolezni: sladkorna bolezen, kronično pljučno obolenje, kronična ledvična bolezen, debelost, že prebolel ishemični dogodek osrednjega živčevja – poslabšajo izhod kirurškega in tudi manj invazivnih posegov na srcu
- Timski pristop v perioperativnem obdobju je ključnega pomena za dober rezultat
- Rehabilitacija
- Podpora družine in okolice

XV. KONGRES in 157. (volilna) SKUPŠČINA
SLOVENSKEGA ZDRAVNIŠKEGA DRUŠTVA

Slovensko
Zdravniško
Društvo
1861